

KHADIJA B....65ANS M'CONSULTATE LE 06/02/2012

Pour : Douleur hemithoracique droite fièvre dyspnée depuis 7 jours

EXAMEN PHYSIQUE :

TA:12/7 - RC :120 /min .Sat:95 %.

T° =39.Souffle tubaire base droite

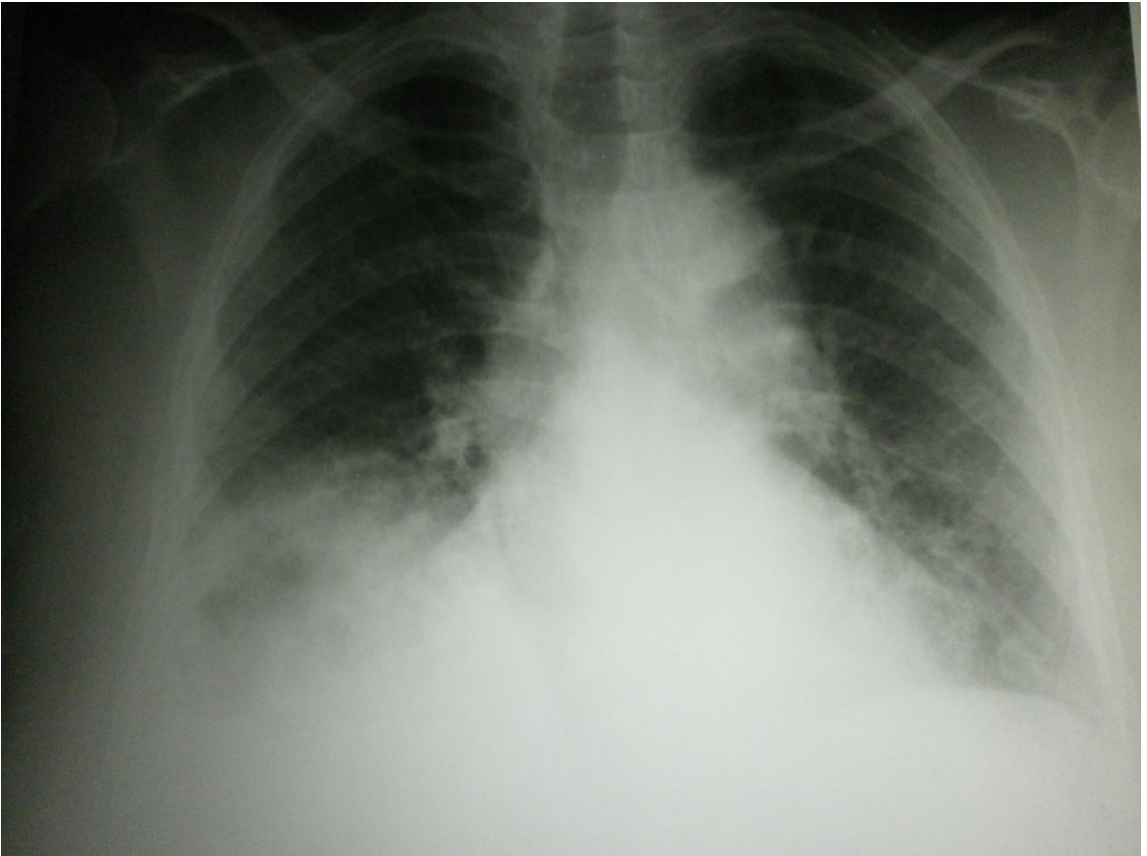
EXAMENS BIOLOGIQUES :

NFS: GB =15500 x 10³/mm³-

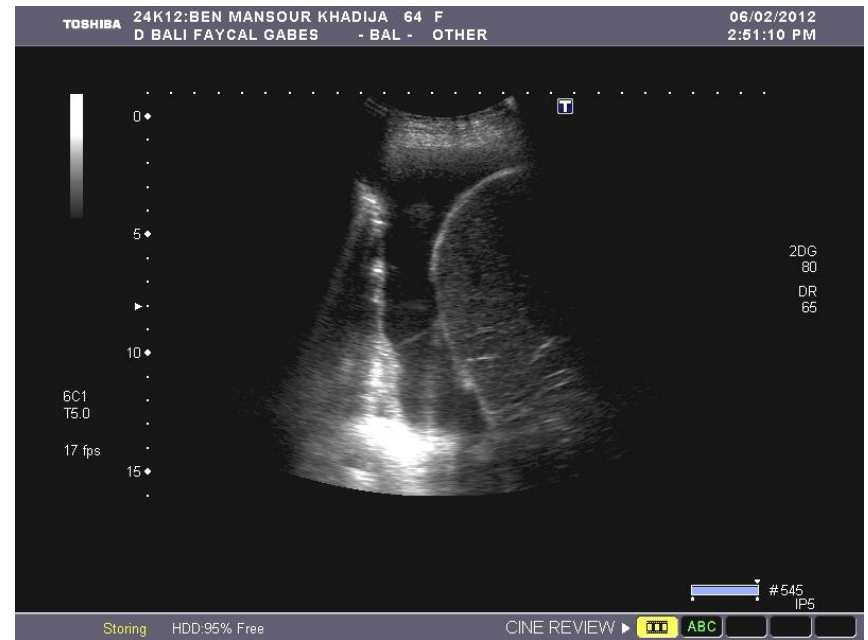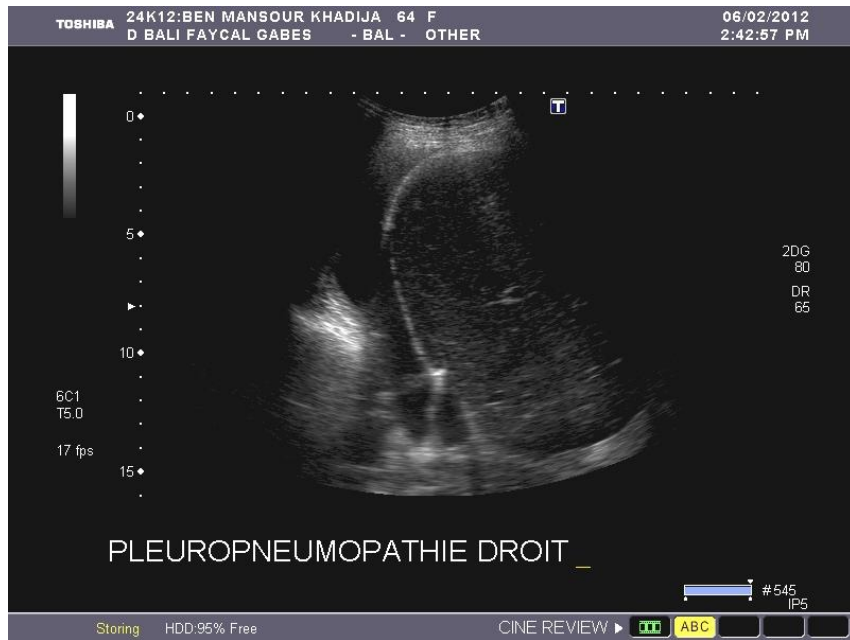
HB=12,2 gr/l - PLAQUETTES
=200 10³/mm³

CRP : 137 . CREATININE:7,10.

IONO: NA:139 . K:3,9. CL:101



Ultrason graphie thoracique: Syndrome alvéolaire (Hépatisation)+Pleurésie de moyenne abondance



**PONCTION PLEURALE :Echoguidé de 200 CC Liquide trouble
RIVALTA : Positif. PROTIDE : 48gr /L . LEUCOCYTE : 40800(Neutrophiles : 70 %)**

->PNEUMONIE +Réaction pleurale